# الجراحة حول الذروية

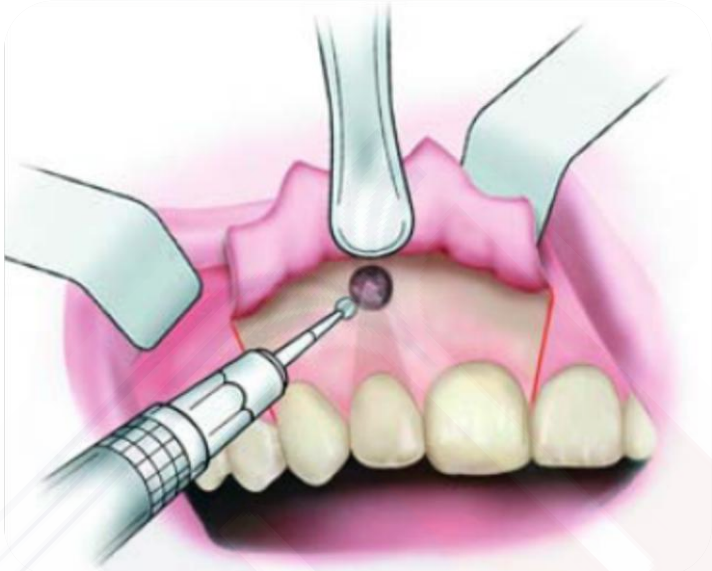

(الجزء الثاني)


**الأستاذ الدكتور**
**مازن زيناتي**
**رئيس قسم جراحة الفم و الوجه و الفكين**

## تحديد مكان الذروة و كشف المنطقة حول الذروية:

هناك عدة احتمالات:

١. إما أن تكوم الآفة قد ثقبت العظم الدهليزي: يكون تحديد و كشف ذروة الجذر سهل.
٢. العظم الدهليزي الذي يغطي الآفة غير مخرب بالكامل لكنه رقيق جداً :يتم كشفه بواسطة مسبر رأسه حاد، حيث يثقب بسهولة.
٣. العظم الدهليزي المغطي سليم بالكامل: عندها يتم تحديد مكان الذروة شعاعياً. و لزيادة الدقة يتم قياس طول الجذر بمبرد لبي و مسطرة لبية(معقمة) ثم يتم نقل الطول إلى ساحة العمل الجراحي لتحديد المكان الدقيق لذروة الجذر.
٤. بعدها و بواسطة سنبلة كروية مع إرذاذ مستمر من السيروم تتم إزالة العظم السنخي مشكلة نافذة عظمية.
٥. إذا كان العظم رقيق و الآفة كبيرة يتم توسيع النافذة العظمية بواسطة سنبلة كليلة أو مقراض عظم حتى يتم النفوذ بشكل كامل للآفة.
٦. يتم استخدام مجرفة عظم لتجريف الأكياس الصغيرة، بينما للأكياس الكبيرة يفضل استخدام رافع سمحاق يستخدم ضمن التجويف بحيث نضغط بلطف بين جدران الكيس والعظم بينما نشد الكيس بالملقط.
٧. في بداية التسليخ نستخدم السطح المحدب للمجرفة بحيث تقابل الكيس، و عندما نصل أثناء التسليخ لأقصى قطر للآفة الكيسية نقلب المجرفة بحيث يقابل السطح المقعر لها بطانة الكيس. بهذه الطريقة يمكن تسليخ الكيس عن العظم بدون تمزيقه.
٨. يمكن أحياناً دك شاشة مرطبة بسيروم ملحي أو بالماء الأكسجيني ضمن التجويف لفصل الكيس عن العظم و تسهيل التسليخ.
٩. عند تجريف الآفة في المنطقة الأمامية العلوية: إذا كانت كبيرة وعلى اتصال مع مخاطية قبة الحنك يفضل وضع إصبع اليد اليسرى فوقها أثناء التجريف
١٠. بعد الانتهاء يتم فحص التجويف العظمي للتحري عن أي بقايا نسج حبيبية أو بطانة كيسية متمزقة، و غالباً قد تتواجد خلف الجذر، تتم إزالة البقايا بالمجرفة العظمية. و في حال تركها قد تتعرض للنكس.

## قطع الذروة : )Apicoectomy

يتم قطع ٢ – ٣ ملم من ذروة الجذر بسنبلة شاقة رفيعة بشكل مائل بدرجة ٤٥° على المحور الطولي للجذر باتجاه الطبيب و ذلك للحصول على أفضل رؤية. ثم يتم سبر التجويف و إزالة كل البقايا خاصة في المنطقة خلف ذروة الجذر.

عادة لا يجوز الإبقاء على جذر غير مدعوم بالعظم فيجب إجراء قطع الذروة حتى مستوى أرض التجويف العظمي وهذا يضمن كشف بقايا الآفة خلف الجذر.

عند التعامل مع جذر قصير بشكل غير معتاد أو جذور ممتصة ذروياً يجب أن يكون القطع بالحد الأدنى.

إذا لم تكن القناة الجذرية محشوة بالكامل بالمادة الحاشية أو إذا كان الحشي غير مناسب عندها يكون الحشي الراجع ضرورياً.

## الحشي الراجع : Retrograde Filling

بعد الشطب و التجريف للنسج حول الذروية يمك أن يتم وضع شاشة مشربة بالمخدر الحاوي على الأدرينالين لتقليل النزف ضمن التجويف العظمي.

يتم تحضير حفرة بعمق ٢ ملم بواسطة قبضة ذات رأس صغير microhead handpiece وسنبلة دائرية صغيرة round microbur وبعرض أكبر قليلاً من القناة الجذرية ويمكن أن يتم تعريض القاعدة بواسطة سنبلة قمعية لزيادة تثبيت مادة الحشي.

أثناء التحضير يجب أخذ الحذر من زيادة عرض الحفرة لتجنب إضعاف الجذر و تجنب الكسر أثناء تكثيف المادة الحاشية ( يمكن ألا يلاحظ الكسر أحيانا ).

بعد تجفيف التجويف العظمي ,ندك شاش معقم داخله و حول ذروة الجذر وبالتالي تصبح فقط الحفرة المحضرة مكشوفة و بالتالي تجنب وقوع الأملغم ضمن المنطقة حول الذروية.

يتم وضع الأملغم إذا كان مستطبا (مع وجود تحفظات عند الكثيرين عليه كمادة خاتمة ذرويا )

ضمن الحفرة بمدفع رفيع و يكثف بمدك أملغم رفيع.

تتم إزالة الأملغم الزائد بحذر و تنعم الحشوة بالأدوات المعتادة.

## مواصفات مادة الحشو الراجع المثالية يجب أن:

١. تلتصق بجدران الجذر

٢. تمنع التسرب.

٣.تكون متوافقة حيوياً.

٤.تكون غير منحلة في السوائل.

٥.أن تكون ثابتة الأبعاد.

٦.لا تتأثر بالرطوبة.

حالياً لا توجد مادة تحقق كل هذه المعايير.

هناك عدة مواد يمكن استخدامها كمادة حشي راجع:

**Retrograde filling materials** :

**1- Amalgam**

**2- Gutta-percha**

**3- Super EBA Cement ( a zinc oxide-eugenol cement )**

**4- IRM ( a zinc oxide-eugenol cement )**

**5- Cavit ( a zinc oxide-eugenol cement )**

**6- Glass ionomere** .

**7- Dentin Bonding Agents**.

**8- MTA( Mineral Trioxide aggregate )**

بعد التسعينات بدأ استخدام الأجهزة فوق الصوتية **ultrasonic devices** في تحضير حفرة الحشي الراجع بشكل دقيق بواسطة الرؤوس الصغيرة وهذا يفيد خاصة في المناطق الصعبة، رغم وجود بعض التقارير التي تفيد حدوث شقوق **cracks** في نهاية الجذر.

## تنظيف الجرح وخياطة الشريحة:

- بعد وضع الأملغم، نزيل الشاش بحذر من التجويف العظمي ثم نقوم بالإرواء الغزير بالسيروم الملحي.
- نقوم بأخذ صورة شعاعية للتأكد من عدم وجود أملغم متناثر في النسج المحيطة.
- نرجع الشريحة ثم نقوم بالخياطة المتقطعة.
- يتم فحص شفاء المنطقة حول الذروية شعاعياً كل ٦ – ١٢ شهراً، حتى يتم تأكيد تعظم التجويف.و للمقارنة لا بد من عمل صورة شعاعية قبل العمل.
- يمكن استخدام السن للتعويض الصناعي بعد فترة شهر أو شهرين.

## تعليمات ما بعد الجراحة:

١ . عدم بذل مجهود حركي و عدم النوم على جهة العملية في الأيام الثلاثة الأوائل

٢.حدوث الوذمة أمر طبيعي و شائع و تصاعدي لمدة ثلاثة أيام .

٣. كمادات باردة في اليوم الأول ( تكرر بفواصل زمنية ).

٤. النز الدموي الخفيف طبيعي و يمكن إيقافة بالتطبيق الموضعي لشاش على مكان الجرح لمدة ١٥ دقيقة، و إذا استمر النزف اتصل بالطبيب.

٥.عدم العبث بالقطب أو رفع الشفة لمشاهدة الجرح.

٦. تنظيف الجرح بالفرشاة يتم بحذر ابتداءً اليوم التالي للعملية.

٧. أطعمة طرية على الطرف الآخر.

٨. إيقاف التدخين لأطول فترة ممكنة أمر مفضل .

٩. إزالة الخيوط بعد ٧ أيام.

## التجريف حول الذروي بحسب الأسنان ( شروط خاصة)

### ١.الضواحك الأولى العلوية :

- غالباً ذات جذرين
- تستطب الشريحة المثلثية.
- القطع الذروي للجذر الدهليزي أكثر ميلاً و انخفاضاً لنتمكن من الوصول إلى الجذر الحنكي، وقد نحتاج إلى إزالة العظم بين الجذر للوصول إليه.
- يجب الأخذ بعين الاعتبار قرب الجيب الفكي.
- انفتاح الجيب الفكي أثناء العمل الجراحي ليس مشكلة بحد ذاته ,المشكلة عند دخول أجسام أجنبية فيه مثل بقايا الجذر المقطوع أو الكوتابيركا ومواد الحشو الراجع، ولتجنب هذا الاختلاط يجب استخدام أجهزة التفريغ ذات الطاقة العالية **High-speed evacuation**أثناء التجريف و قطع الذروة. عند حدوث الانفتاح: نتابع العمل و نغلق الشريحة بشكل محكم مكان الانفتاح عند ردها لمكانها. في حال دخول أجسام أجنبية للجيب نحاول أولاً استخراجها من نفس الفتحة بواسطة ملقط و عند الفشل نقوم بعمل **Caldwell-luc**.

### ٢.الضواحك الثانية العلوية:

- غالباً بجذر واحد.
- علاقة قريبة مع الجيب الفكي.

- تستطب الشريحة المثلثية بحيث يكون الشق الأفقي يمتد للخلف حتى الرحى الأولى والثانية.

## ٣.الأرحاء العلوية:

- المدخل إلى ذرى الجذور صعب بسبب القرب من الجيب الفكي، ضيق فتحة الفم، علاقة الآفة مع الجيب الفكي.
- نطلب من المريض إغلاق فمه لتسهيل الوصول
- .في حال قطع الذروة لجذر حنكي : بعد عمل الشريحة الظرفية، نقوم بإبعاد الشريحة بواسطة الخيوط التي نربطها إلى أسنان الطرف المقابل ,نقدر مكان الذروة من الصورة الشعاعية، و نكشف الجذر و منه نتابع حتى نكشف الذروة، ثم نكمل قطع الذرة و الحشي الراجع كما سبق.

## ٤.الضواحك السفلية:

من الضروري تحديد موقع الثقبة الذقنية و علاقتها مع الآفة.

شق التحرير العمودي يجب أن يكون إلى الأنسي من الثقبة أي بمستوى الناب السفلي.

عزل الحزمة الوعائية العصبية بعد رفع الشريحة.

## ٥.الأرحاء السفلية:

الصفيحة العظمية تكون سميكة، وتزداد سماكة كلما اتجهنا إلى الخلف (في الرحى الثانية أكثر من الأولى). و كذلك قرب القناة السنية السفلية من ذرى الجذور (في الرحى الثانية أقرب من الأولى). و ننتبه إلى أن ذروة الرحى الأولى السفلية تقع فوق الخط المنحرف الظاهر، بينما ذروة الرحى الثانية تقع أسفلها.

الاختلاطات:

أكثر الاختلاطات شيوعاً هي:

١. أذى البنى التشريحية في حال ثقب التجويف الأنفي، الجيب

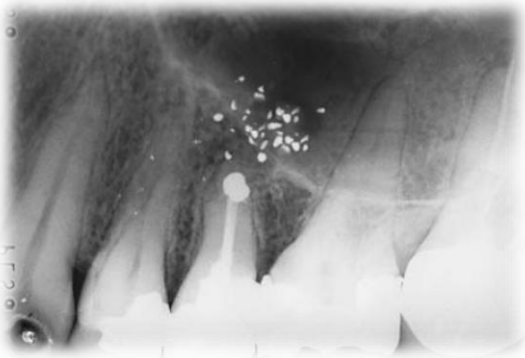

الفكي، القناة السنية السفلية، بواسطة السنبلة.

٢. نزف من الشريان الحنكي الكبير خلال قطع ذروة جذر حنكي.

٣.تناثر الأملغم في مكان العمل الجراحي نتيجة خطأ في عزل الذروة و سوء التعامل مع الأملغم الزائد.

٤. وشم المخاطية بالأملغم المتبقي في ساحة العمل.

٥. اضطراب في الشفاء و التئام الجرح في حال مرور الشق الهلالي فوق التجويف العظمي.

٦.خروج مادة الحشي الراجع نتيجة الحشي السطحي لها و التحضير غير الكافي للحفرة.

**٧. قطع الذروة غير الكامل الناتج عن مدخل غير كافي أو رؤية غير واضحة و سوء الحكم على طول السن و بالتالي ستبقى القطعة الذروية في مكانها و سيتم وضع الحشوة بطريقة غير صحيحة.**

## حالات سريرية

### الحالة١ : قطع ذروة مع شريحة شبه منحرفة

آفة حول ذروية ممتدة على الرباعية العلوية اليمنى

يشير السهم إلى الموقع المحتمل للآفة

تصميم الشريحة على شكل شبه منحرف

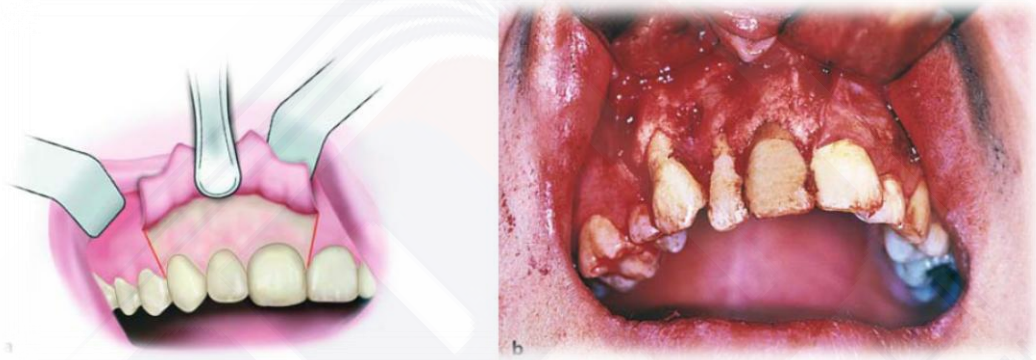

رفع السمحاق وكشف الصفيحة الدهليزية

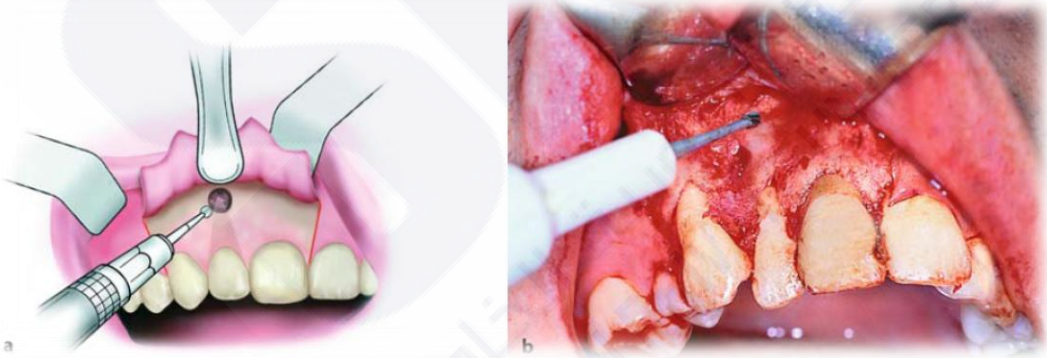

إزالة العظم الدهليزي المغطي للقسم الذروي من السن

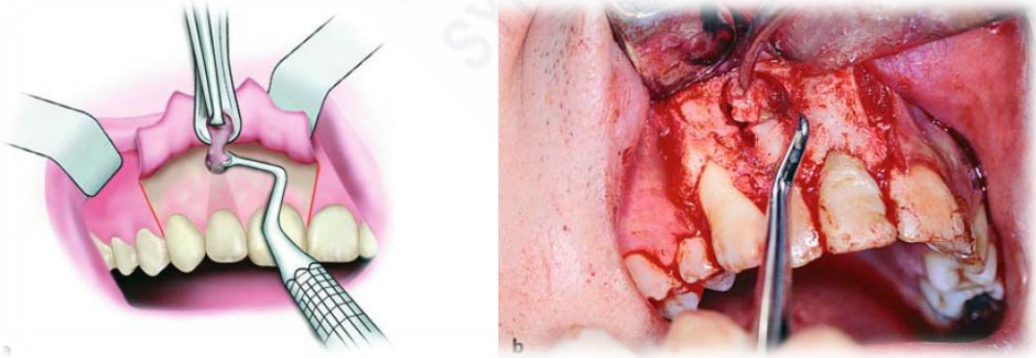

إزالة الآفة حول الذروية بوساطة المجرفة

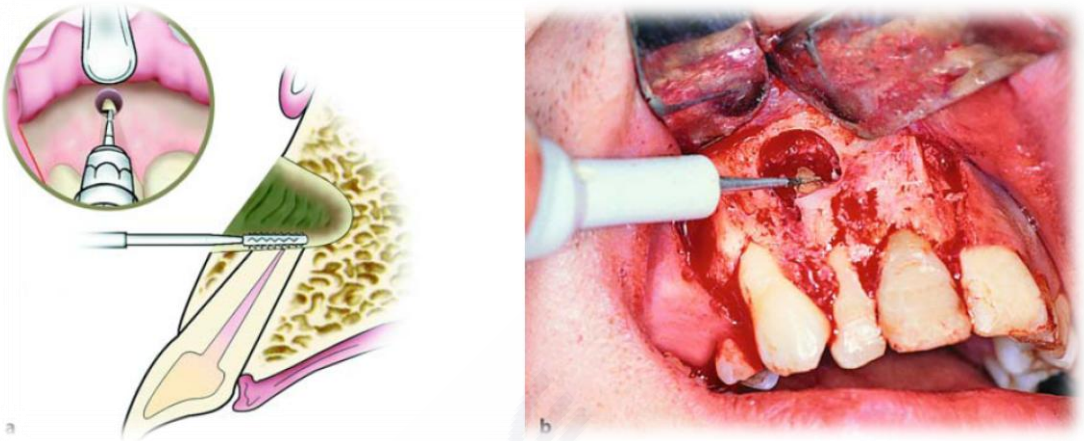


قطع الذروة بسنبلة شاقة مع شطب بزاوية ٤٥ درجة، ويتم القطع على بعد ٢-٣ملم من ذروة الجذر.

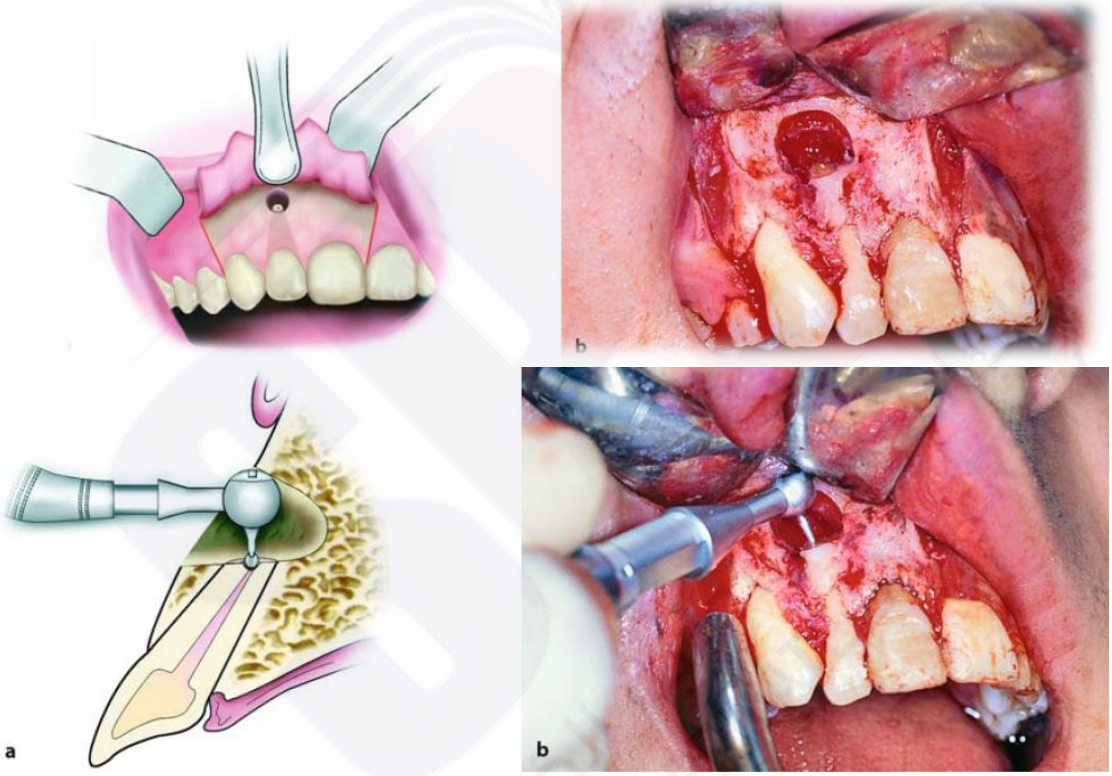


تحضير حفرة في نهاية الجذر باستخدام قبضة معوجة صغيرة الرأس

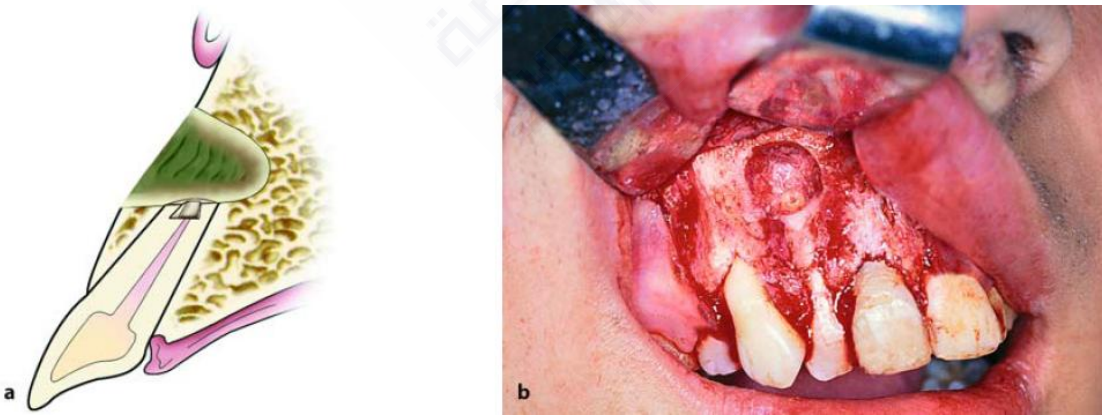


الحفرة المحضرة بشكل قمعي

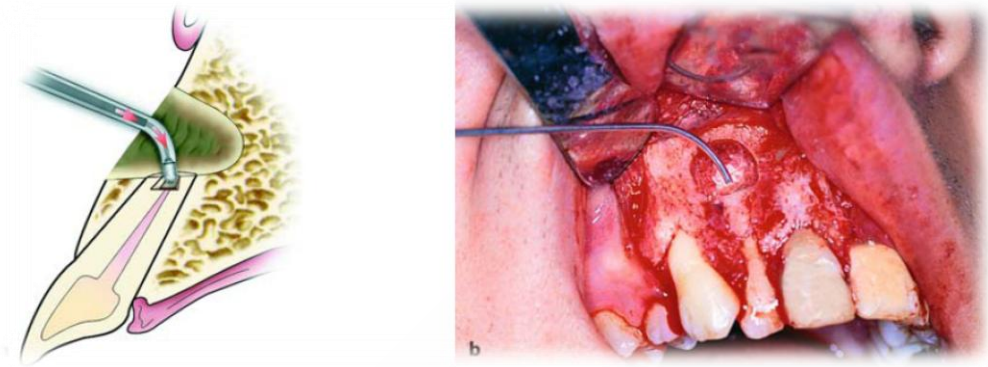

وضع مادة الحشي باستخدم مدفع الأملغم

تكثيف الأملغم باستخدام مدفع الأملغم

ذورة السن بعد انتهاء عملية الحشي

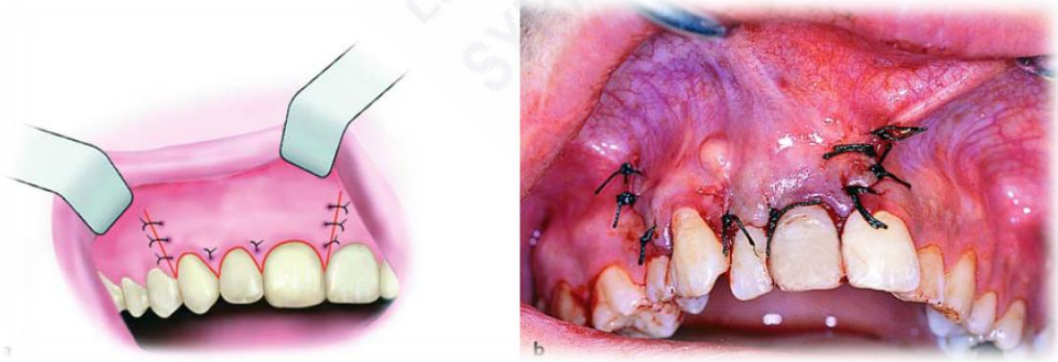

خياطة الشريحة

صورة شعاعية قبل الخياطة تظهر الحشو الراجع

## الحالة٢: قطع ذروة مع شريحة هلالية

ثنية علوية يظهر عليها آفة شافة على الأشعة

الشق الهلالي الممتد من منطقة الرباعية اليسرى إلى منطقة الثنية اليمنى

رفع السمحاق وتبعيد الشريحة

إزالة العظم المغطي لذروة السن من الناحية الدهليزية

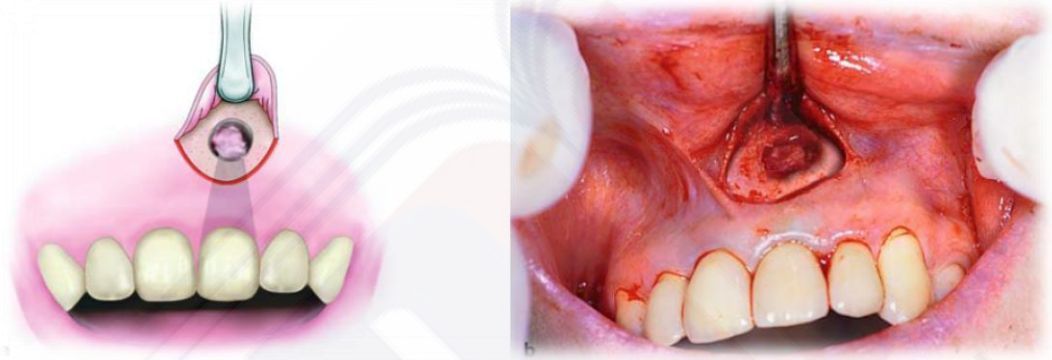

كشف الآفة حول السنية وذروة السن بعد إزالة العظم الدهليزي المغطي

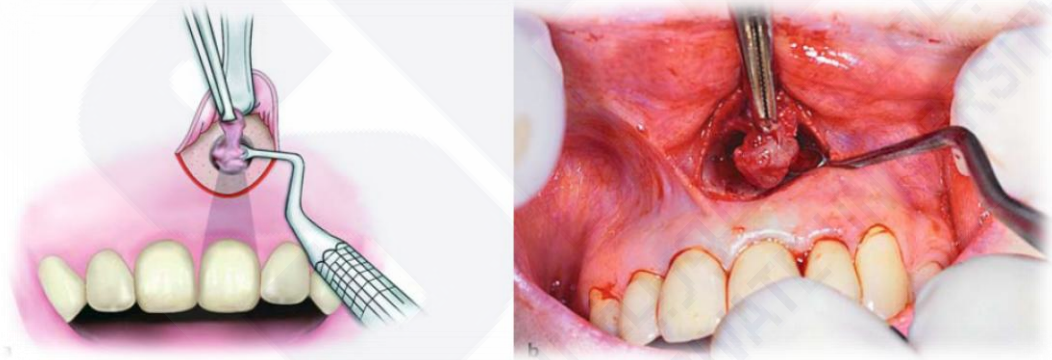

إزالة الآفة حول الذروية بواسطة المجرفة حول السنية

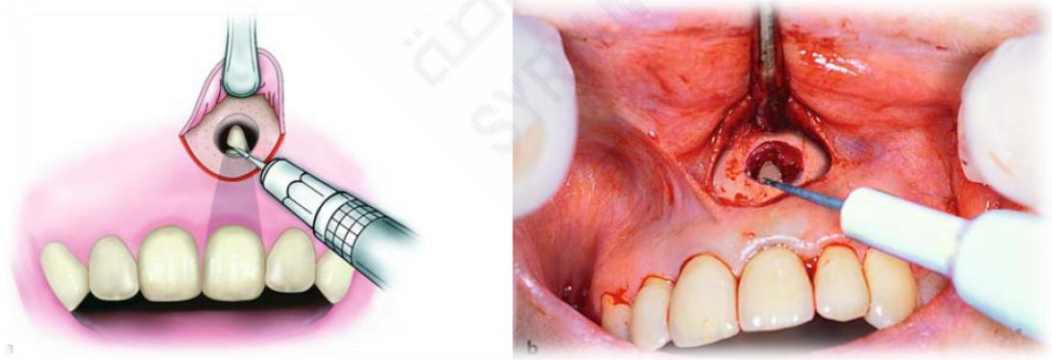

قطع الذروة بزاوية ٤٥ درجة

تحضير مقعد ذروي بواسطة قبضة معوجة ذات رأس صغير

المحضرة عند المنطقة الذروية

وضع المادة الحاشية بواسطة مدفع الأملغم

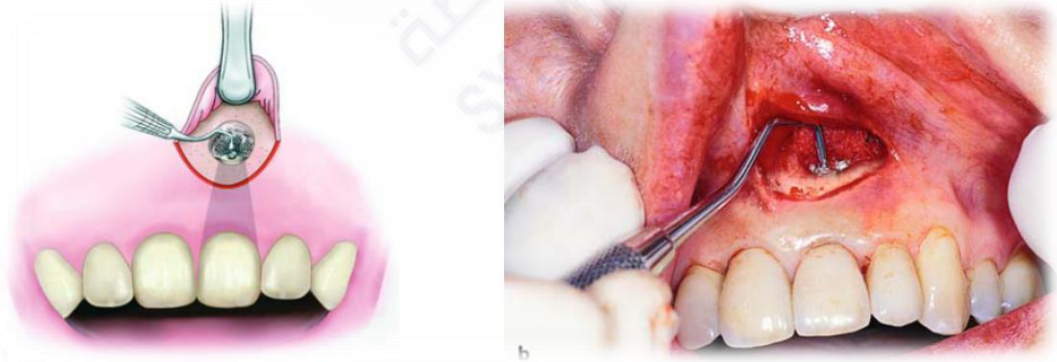

تكثيف الأملغم بواسطة مدك الأملغم

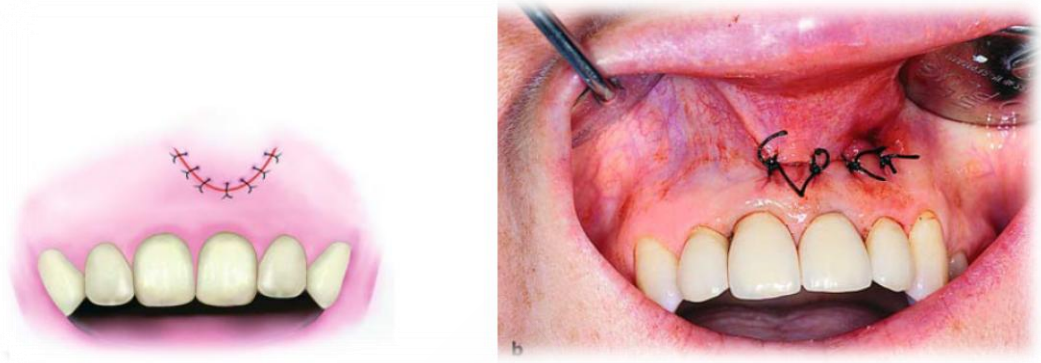

خياطة الشريحة

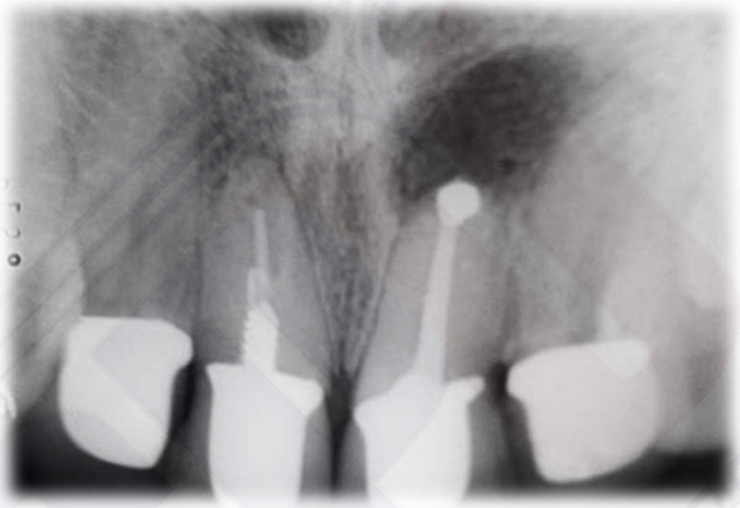

صورة شعاعية بعد الخياطة تظهر الحشو الراجع للأملغم في المنطقة الذروية

**الأستاذ الدكتور مازن زيناتي**